

Síndrome de Williams-Beuren: Informe de dos casos con diagnóstico molecular

Carolina Vargas¹, Wilmar Saldarriaga, MD²,
Harry Mauricio Pachajoa, MD³, Carolina Isaza, MD⁴

RESUMEN

El síndrome de Williams-Beuren, tiene una incidencia de 1 caso por cada 10,000 nacimientos, es causado por la delección de un fragmento del brazo largo del cromosoma 7, que contiene varios genes candidatos como responsables del fenotipo del síndrome, el cual consiste en facies típicas, estenosis aórtica supra valvular y retardo mental variable con una personalidad amistosa. Se informa dos casos de síndrome de Williams-Beuren con hallazgos fenotípicos clásicos pero variados; se confirmó el diagnóstico a través de FISH y se propone un protocolo de estudios complementarios necesarios para la caracterización de los pacientes.

Palabras clave: Síndrome de Williams; Estenosis aórtica supra valvular; Fenotipo; Retraso mental; Cromosomas humanos par 7; Hibridación fluorescente in situ.

Colomb Med. 2011; 42: 523-8

Williams-Beuren syndrome: Report of two cases with molecular diagnosis

SUMMARY

Williams-Beuren syndrome has an estimated incidence of one case in every 10,000 births. It is secondary to microdeletion of a fragment in the long arm of chromosome 7, which contains several candidate genes for the characteristic phenotype of typical facies, supra valvular aortic stenosis, and variable mental retardation with a friendly personality. This article focuses on the report of two cases, with classic but varied phenotypic findings, of this syndrome for which molecular diagnosis with fluorescent *in situ* hybridization was available. Additionally, we suggest a protocol for complementary studies needed to characterize each patient.

Keywords: Williams syndrome; Aortic stenosis Supra valvular; Phenotype; Mental retardation; Human chromosomes Pair 7; in situ hybridization fluorescence.

Colomb Med. 2011; 42: 523-8

El síndrome de Williams-Beuren (OMIM #194050) corresponde a un trastorno del desarrollo asociado con patrones reconocibles de malformaciones, el cual hace

parte de los síndromes por microdelección. Inicialmente fue descrito por dos cardiólogos, independientemente, Williams y Beuren, en la década de 1960¹⁻³; sin embar-

1. Estudiante de 5° año, Investigación Genética de Trabajo Estudiantil, Escuela de Medicina, Facultad de Salud, Universidad del Valle, Cali, Colombia. e-mail: as_cavar@hotmail.com
2. Profesor Asociado, Departamentos de Morfología y Gineco Obstetricia, Escuelas de Ciencias Básicas y Medicina, Facultad de Salud, Universidad del Valle. Grupo de Malformaciones Congénitas Perinatales y Dismorfología, Hospital Universitario del Valle, Cali, Colombia. e-mail: wsaldarriaga0608@yahoo.com
3. Profesor, Facultad de Ciencias de la Salud, Universidad Icesi. Grupo de Malformaciones Congénitas Perinatales y Dismorfología, Hospital Universitario del Valle, Cali, Colombia. e-mail: harrympl@yahoo.com
4. Profesora Titular, Departamento de Morfología, Escuela de Medicina, Facultad de Salud, Universidad del Valle. Grupo de Malformaciones Congénitas Perinatales y Dismorfología, Hospital Universitario del Valle, Cali, Colombia. e-mail: carolinaisadel@gmail.com

Recibido para publicación septiembre 9, 2010 Aceptado para publicación febrero 29, 2011

Cuadro 1
Genes candidatos como responsables de diversas características fenotípicas del SWB

Gen	Función	Fenotipo
* ELN ^{2,-4}	Codifica la elastina ¹⁻⁶	* Alteraciones cardiovasculares características ^{2,3}
LIMK1 ^{2,-4}	Codifica la LIM-Kinasa 1 ⁴	Déficit cognitivo global y alteraciones en la construcción visuo-espacial ²⁻⁴
CYLN2 ^{2,-4}	Codifica una proteína ligadora citoplasmática ⁴	Fenotipo neurocognitivo ^{2,3}
GTF2I ^{2,-4}	Factor general de la transcripción II-1 ⁴	Rasgos craneofaciales, déficit intelectual, alteración en la construcción visuoespacial ²⁻⁴
GTF2IRD1, GTF2IRD2 ^{2,-4}	Factores reguladores de la transcripción ²	Fenotipo neurocognitivo ²⁻⁴
BAZ1B ^{2,3}	Codifica una proteína que activa al promotor del receptor para la vitamina D ²	Hipercalcemia, malformaciones intracardíacas ³
FZD9 ^{2,4}	<i>Frizzled</i> , homólogo de la <i>Drosophila</i> ⁴	Osteopenia ³
STX1A	Codifica la sintaxina 1 ⁴	Alteración en la tolerancia a la glucosa ³ , aumento en la memoria auditiva ⁴

* El gen ELN no se considera un gen candidato, ya que su relación con el fenotipo cardiovascular del SWB ha sido demostrado ampliamente

go, no fue hasta la década de 1990 que se dilucidaron sus bases moleculares². Ocurre en aproximadamente 1 de cada 10,000 nacidos vivos; los pacientes presentan facies típicas, estenosis aórtica supra-avalvular, retardo mental y personalidad amistosa. El síndrome de Williams-Beuren (SWB) tiene un patrón de herencia autosómico dominante, no obstante, cabe resaltar que casi la totalidad de los casos ocurre esporádicamente y que en padres sanos el riesgo de recurrencia de SWB es el mismo de la población general^{2,3}.

La etiología de este síndrome consiste en la delección de la región 7q11.23, que ahora se le denomina la región cromosómica del síndrome de Williams-Beuren, la cual contiene entre 1.5 y 1.8 millones de pares de bases, e incluye 26-28 genes²⁻⁴; entre estos genes se ha logrado determinar que la pérdida de un alelo del gen ELN, el cual codifica para la elastina, es responsable de la estenosis supra-avalvular aórtica^{2,3,5}; también se ha suge-

rido que los genes LIMK1 y CYLN2 podrían estar relacionados con las alteraciones en el procesamiento visuo-espacial y el fenotipo neurocognitivo del SWB, respectivamente².

En este artículo se informan dos casos de SWB en la ciudad de Cali, Colombia, quienes presentan hallazgos fenotípicos clásicos, a pesar de la variabilidad de estos; se confirmó el diagnóstico a través de hibridación *in situ* fluorescente (FISH, por su sigla en inglés). Adicionalmente, se presenta una revisión de los genes implicados, las características clínicas y la relación genotipo-fenotipo de este síndrome (Cuadro 1), además de una propuesta en cuanto al orden de solicitud de pruebas diagnósticas.

Ética. Para la elaboración de este trabajo se solicitó a los pacientes autorización para la publicación de fotos y datos de la historia clínica por medio de consentimiento informado.



Figura 1. En esta figura se aprecian: pliegue epicántico, puente nasal ancho, escleras azules y ojos verdes con un patrón estrellado del iris, nariz prominente y bulbosa, filtrum largo y labios gruesos.

CASO 1

Paciente de 8 años, femenino, producto de primer embarazo de madre de 24 años y padre de 62, nacida por cesárea a las 41 semanas de gestación por preeclampsia con un peso de 3620 g (P 50) y talla de 50 cm (P 50). Presentó retraso en el desarrollo psicomotor y del lenguaje, marcha a los 18 meses, habla a los 3 años, además de hipotiroidismo diagnosticado a los 4 meses de edad, hipermetropía y antecedente de endodoncia.

Al examen físico se encontró talla de 1.24 m (percentil 25-50), perímetro cefálico de 50 cm (entre -2 SD y 0 SD), peso de 29 kg (percentil 50-75), diámetro intercantal externo de 9 cm (percentil 75-97), diámetro intercantal interno 3 cm (percentil 50). Se evidenció ensanchamiento medial de la ceja, pliegue epicántico, puente nasal ancho, escleras azules y ojos verdes con un patrón estrellado del iris, nariz prominente y bulbosa, filtrum largo y labios gruesos (Figura 1). Tanner mamario de 2 y braquidactilia bilateral del quinto dedo. Dentro de los estudios realizados se encuentran:

- Ecocardiograma: Coartación aortica residual leve

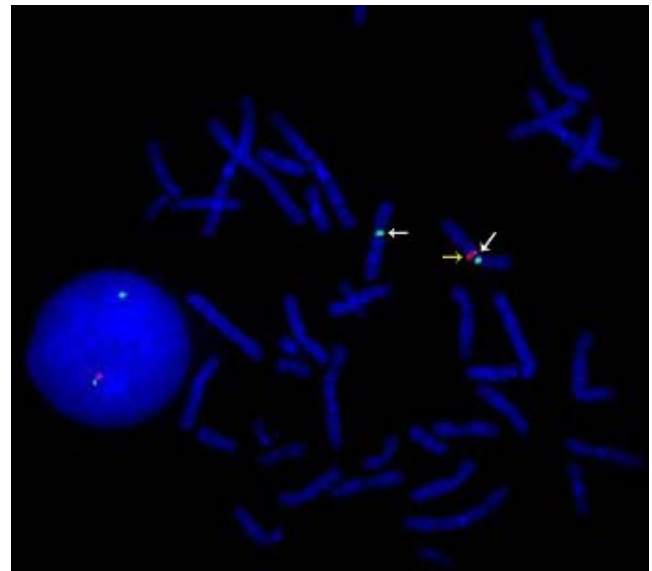


Figura 2. Hibridación *in situ* fluorescente del caso 1. En esta imagen se ven las regiones de control para el cromosoma 7 (flechas blancas) y la región cromosómica del SWB (flecha amarilla), que está ausente en uno de los cromosomas.

con gradiente 15 mmHg.

- Cariotipo: 46XX
- Resonancia magnética nuclear: microadenoma hipofisiario.
- LH: elevada
- TAC cerebral sin alteraciones
- Impedanciometría acústica: limitación acústica, curva tipo C, volúmenes físicos y gradientes normales, reflejos presentes.
- Tamizaje metabólico: negativo
- Ecografía renal y de vías urinarias sin alteraciones
- Ecografía pélvica: órganos genitales internos infantiles.
- Carpograma acorde con la edad cronológica.

Con todos los hallazgos se hizo impresión diagnóstica de SWB y se realizó FISH para la región del SWB, la cual evidenció delección de los genes ELN, LIMK1 y CYLN2 (7q11) en uno sólo de los cromosomas 7 (Figura 2).

CASO 2

Paciente de 9 años, masculino, producto de segundo embarazo de madre de 21 años y padre de 35 años,

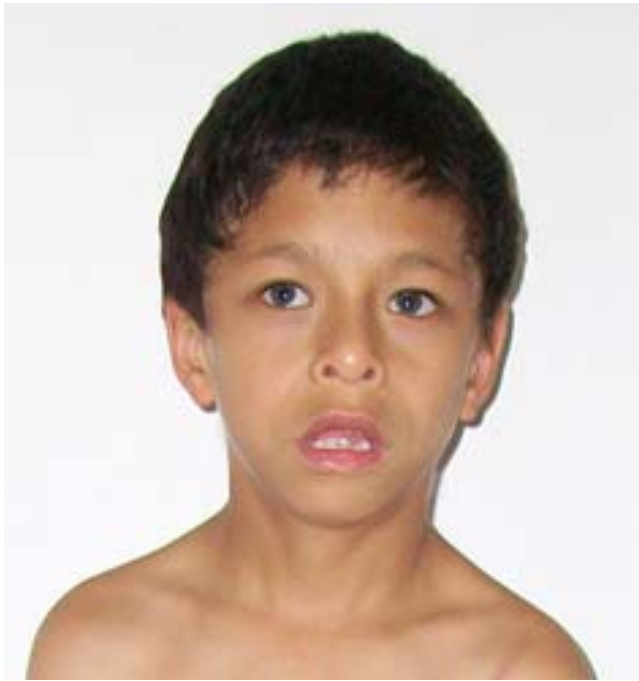

Figura 3. Se aprecia cara triangular, ojos azules, ensanchamiento de la zona interna de la ceja, fosas nasales antevertidas, filtrum largo, labio superior delgado e inferior grueso y anodoncia parcial.

nacido por cesárea a las 35 semanas de gestación por preeclampsia y placenta previa con un peso de 1,100 g (P). Presentó hipotiroidismo desde los 3 meses de edad y un retraso importante en el desarrollo psicomotor y del lenguaje, marcha a los 3 años y habla a los 6 años.

Al examen físico se encontró talla de 1.14 m (percentil <3), peso 17.3 kg (Percentil <3), perímetro cefálico 47.5 cm (percentil <3), diámetro intercantal interno 3 cm (percentil 75) y diámetro intercantal externo 9 cm (percentil 75-97), cara triangular, ojos azules, ensanchamiento de la zona interna de la ceja, pliegue epicántico, fosas nasales antevertidas, filtrum largo, labio superior delgado e inferior grueso y anodoncia parcial (Figura 3), marcada cifosis dorsal, disminución generalizada de la grasa subcutánea y clinodactilia. Dentro de los estudios realizados se encuentran:

- Ecocardiograma: degeneración mixomatosa de la válvula mitral con insuficiencia GI-II/GIV; válvula aórtica estenosada con aspecto probable de aorta bivalva.
- TAC cerebral sin alteraciones.
- Ecografía renal y de vías urinarias sin alteraciones.
- Cariotipo: 46XY

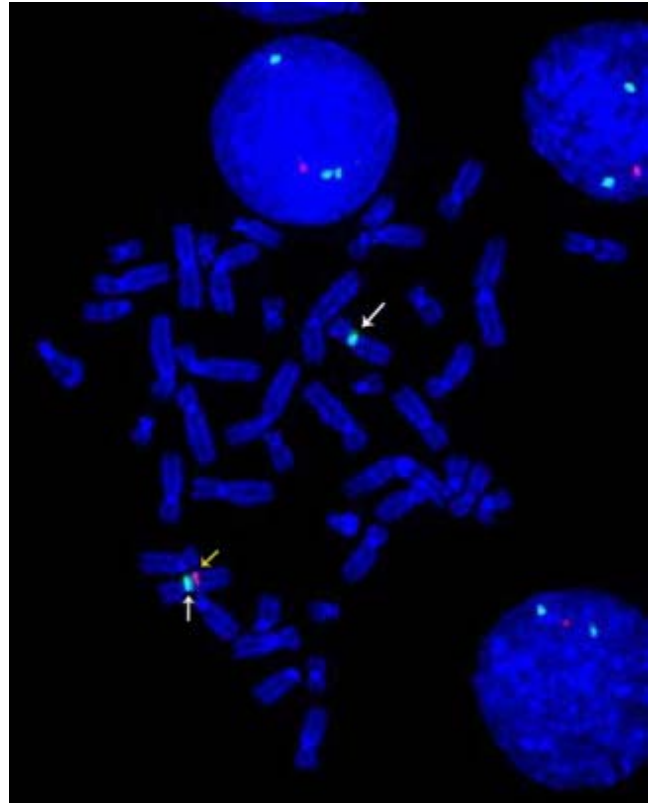


Figura 4. Hibridación *in situ* fluorescente del caso 2. En esta imagen vemos las regiones de control para el cromosoma 7 (flechas blancas) y la región cromosómica del SWB (flecha amarilla), la cual está ausente en uno de los cromosomas.

Con todos los hallazgos se hizo impresión diagnóstica de SWB y se realizó FISH para la región del SWB, la cual evidenció delección de los genes *ELN*, *LIMK1* y *CYLN2* (7q11) en uno solo de los cromosomas 7 (Figura 4).

DISCUSIÓN

El SWB es una enfermedad con una etiología definida y cuyas bases moleculares aún no han sido completamente esclarecidas, sin embargo está ampliamente descrita en cuanto a presentación y curso clínico. Tiene una incidencia de 1 en 10.000 nacidos vivos, sin embargo ésta podría ser mayor en la medida que el diagnóstico sea sospechado en los casos de retardo del desarrollo psicomotor y mental, con estenosis aórtica supra valvular y facies típicas y, mejorando el acceso a las pruebas moleculares para confirmar el diagnóstico. En Colom-

bia en la literatura revisada se encontró un caso con diagnóstico clínico⁶ y ninguno con diagnóstico molecular.

Al ser el SWB una entidad poco común, debe hacer parte del diagnóstico diferencial del paciente que se presenta con retraso en el desarrollo psicomotor y/o estenosis de las regiones aórtica supra valvular y pulmonar²⁻⁴; en estos pacientes se deben buscar características faciales usuales, tales como ensanchamiento de la porción interna de la ceja, ojos azules, patrón estrellado del iris, aplanamiento malar, filtrum largo, labios prominentes y anodoncia parcial. Además, en evaluaciones de coeficiente intelectual se ha descrito un rango entre 40-100 con una patrón de «valles y picos» que consiste en déficit marcados en la función intelectual general (planeación y resolución de problemas) y en las funciones visuoespaciales, siendo más aparente en tareas como copiar, «rotación mental» y construcción de bloques, alteraciones que son altamente específicas y prácticamente universales en el SWB⁵. Por el contrario, estos pacientes tienen fortalezas en las tareas de reconocimiento y procesamiento de rostros y del lenguaje^{2,3,5}.

Las características de la personalidad del SWB son: ausencia de timidez, gran empatía y sociabilidad⁵, pero también presentan preocupación y miedos excesivos, al extremo de la psicopatología, cumpliendo los criterios diagnósticos para trastorno de ansiedad, trastorno por déficit de atención con hiperactividad, trastorno fóbico o una combinación de ellos³. La manifestación endocrina mayormente estudiada ha sido la hipercalcemia¹⁻³, sin embargo, la más frecuente de ellas es la intolerancia a la glucosa, en diversos grados. Además, la mayoría de pacientes en la vida adulta tendrán sobrepeso⁷. Un hallazgo usual es la presencia de hipotiroidismo moderado en cerca del 15% a 30% de los pacientes, sin embargo generalmente es subclínico y las presentaciones floridas son raras³. Otras manifestaciones endocrinas encontradas son: disminución en la velocidad del crecimiento con un brote de crecimiento atenuado en la adolescencia^{2,3}, lo cual produce una talla final cerca de 10 cm² menor al promedio y pubertad precoz^{2,3}. En general son producto de embarazos sin complicaciones, pero 1 de cada 3 nace después de la semana 41 de gestación, y la mitad tienen bajo peso al nacer². Otra características comunes en el SWB son: voz ronca, envejecimiento prematuro, alteraciones visuales,

diverticulosis y malformación Chiari tipo I.

Los pacientes descritos en este artículo ejemplifican la constelación de manifestaciones del SWB y la variabilidad de estas. En ambos casos hubo retraso en el desarrollo psicomotor y del lenguaje, con distintos grados de severidad²⁻⁵, además facies clásicas y alteraciones cardiovasculares, sin embargo estas no correspondían al defecto más frecuente descrito en SWB, la estenosis aórtica supra valvular¹⁻⁵. Uno de los casos no presentó baja talla y nació con peso adecuado para la edad gestacional después de la semana 41, mientras que el otro tuvo talla baja y nació con peso bajo a las semana 35, hallazgos esperados en el SWB. En ambos casos se realizó cesárea por preeclampsia y en la literatura no se encontró datos sobre una relación entre preeclampsia y SWB.

Las características clínicas descritas en el SWB son consistentes y a su vez explicadas por la delección en la región cromosómica del SWB (7q11.23) la cual contiene entre 26 y 28 genes de los cuales el ELN, que codifica para la elastina, tiene una función estructural en los grandes vasos, que se compromete en el SWB. También se ha sugerido que los genes LIMK1, CYNL2, GTF2I2, GTF2IRD1 Y GTF2IRD2 podrían estar relacionados con el fenotipo neurocognitivo². Genes como BAZ1B2, FZD92 y STX1A se han relacionado con las alteraciones endocrinas. Se conocen los productos de otros genes ubicados en la región comprometida, sin embargo no se ha logrado establecer su relación con las características clínicas del SWB.

El SWB se debe sospechar en pacientes con retardo mental y/o cardiopatía típica y/o facies clásicas. Cuando existe la sospecha clínica de SWB se debe proseguir a un examen físico acucioso con el fin de encontrar signos específicos del síndrome, y luego solicitar pruebas complementarias como ecocardiograma, creatinina sérica, uroanálisis, niveles séricos de calcio, pruebas de función tiroidea, ecografía renal y de vías urinarias⁸. Además, realizar un cariotipo con coloración de Giemsa de alta resolución para descartar otras alteraciones cromosómicas numéricas o estructurales⁴.

Actualmente el método de laboratorio más utilizado para confirmar el diagnóstico de SWB es FISH con sondas para toda la región cromosómica del SWB, o sondas más específicas para el gen ELN; sin embargo se puede llegar al diagnóstico por medio de técnicas como reacción en cadena de la polimerasa cuantitativa

(qPCR), análisis de ligandos múltiples (MLPA) o análisis de microarreglos²⁻⁴. Estas técnicas, a pesar de su gran utilidad, no son costoefectivas por lo cual se deben reservar para casos en los que el fenotipo es claro y la prueba de FISH es negativa, es decir, cuando el paciente presenta una delección atípica³.

El SWB presenta un patrón de herencia autosómico dominante para los descendientes de quienes padecen el síndrome; para las parejas sanas con hijos afectados la probabilidad de recurrencia es similar a la de la población general^{2,3,8}, este último fue el caso de los padres de los pacientes aquí presentados.

Conflicto de intereses. Los autores declaran que no hay conflicto de intereses en el presente manuscrito.

CONCLUSIÓN

El SWB es una entidad rara con manifestaciones variables que debe ser tenida en cuenta como posible etiología en casos de pacientes con retraso en el desarrollo psicomotor y del lenguaje, cardiopatía y facies anormales. Después de establecer el diagnóstico clínico, se debe siempre confirmar por medio de técnicas moleculares que permitan determinar la presencia de la delección de la región cromosómica del SWB. Se informan dos casos de síndrome de Williams-Beuren con

hallazgos fenotípicos clásicos, pero variados, se confirmó el diagnóstico a través de FISH, y se propone una serie de estudios complementarios necesarios para la caracterización de los pacientes.

Conflicto de intereses. Los autores declaran que no hay conflicto de intereses en el presente manuscrito.

REFERENCIAS

1. Burn J. Williams's syndrome. *J Med Genet.* 1986; 23: 389-95.
2. Antonell A, del Campo M, Flores R, Campuzano V, Pérez-Jurado LA. Síndrome de Williams: aspectos clínicos y bases moleculares. *Rev Neurol.* 2006; 42: S69-S75.
3. Pober BR. Williams-Beuren syndrome. *N Eng J Med.* 2010; 362: 239-52.
4. Francke U. Williams-Beuren syndrome: Genes and mechanisms. *Hum Mol Genet.* 1999; 8: 1947-54.
5. Järvinen-Pasley A, Bellugi U, Reilly J, Mills DL, Galaburda A, Reiss AL, *et al.* Defining the social phenotype in Williams syndrome: A model for linking gene, the brain and behavior. *Dev Psychopathol.* 2008; 20: 1-35.
6. Fernández-Moreno CJ. Un caso de síndrome de Williams-Beuren o facies de gnomo o duendecillo. *Rev Colomb Psiqu.* 2005; 34: 435-40.
7. Pober BR, Johnson M, Urban Z. Mechanisms and treatment of cardiovascular disease in Williams-Beuren syndrome. *J Clin Invest.* 2008; 118: 1606-15.
8. Committee on Genetics. American Academy of Pediatrics. Health care supervision for children with Williams syndrome. *Pediatrics.* 2001; 107: 1192-204.